Aus der II. Medizinischen Klinik der Universität München.
(Direktor: Professor Dr. A. Schittenhelm.)

Versuche mit Überdehnung der Lunge durch Überdruck

(Am Kaninchen)

Inaugural-Dissertation

zur
Erlangung der Doktorwürde
in der gesamten Medizin
der
Hohen Medizinischen Fakultät
der
Ludwig-Maximilians-Universität München

vorgelegt

von

Carl Herbert Müller
aus
Königshofen, Baden.

1939

Pilger-Druckerei G. m. b. H., Speyer a. Rh.

Gedruckt mit Genehmigung der Medizinischen Fakultät
der Bayer. Ludwig-Maximilians-Universität zu München.

Referent:
Professor Dr. Fr. T i e m a n n, Direktor der Med. Univ.-Poliklinik
in Bonn.

R. UNIV.
BIBLIOTHEEK
LEIDEN

Tag der mündlichen Prüfung: 17. Dezember 1937.

Meinen lieben Eltern!
Meinem lieben Onkel!

Digitized by the Internet Archive
in 2026

https://archive.org/details/IA41554006_0079

Versuche mit Überdehnung der Lunge durch Überdruck.
(Am Kaninchen).

In der Reihe der tierexperimentellen Untersuchungen, welche von Tiemann, Hilber, Da Fano, Nissen, Hellin u. a. in der Frage über Wachstum und kompensatorische Hypertrophie der Lunge angestellt wurden, wurde bisher das Verhalten des zurückgelassenen Parenchyms nach der operativen Ausschaltung atmenden Gewebes bei jungen und alten Tieren in Ruhe und Bewegung bestimmt; man hat weiterhin die Wachstumsvorgänge der infantilen Lunge bis zum völligen Ausgewachsensein verfolgt; es wurden Versuche angestellt, um zu erforschen, wie sich das Gewebe der ausgewachsenen Lunge unter den Bedingungen der Höhenluft verändert; schließlich wurde noch die Frage behandelt, wie die Lunge des erwachsenen Tieres auf körperliche Anstrengungen reagiert.

Es ergab sich aus diesen Untersuchungen, daß die junge Tierlunge sehr wohl imstande ist, den operativ gesetzten Ausfall von atmendem Gewebe durch Alveolenneubildung zu ersetzen, ferner daß in der Lunge eines erwachsenen, noch jugendlichen Tieres, welche bis zur Beendigung des Körperwachstums über ein organeigenes Wachstum verfügt, jede angestrengte und vertiefte Atmung eine reaktive Hypertrophie des respiratorischen Parenchyms im Gefolge hat. Dabei zeigte sich, daß eine ausgewachsene Lunge mit zunehmendem Alter den einmal gesetzten Schaden sehr viel langsamer und ungenügender ausgleicht als ein junges Gewebe, bei dem die Schnelligkeit und Intensität der Alveolenneubildung und Hypertrophie der Stärke der Funktionsbelastung adäquat ist. Bei alten Tieren kommt es nicht mehr zu überwiegender Neubildung von atmendem Gewebe, statt dessen zu einer reaktiven Verstärkung der Alveolarwandungen durch elastisch-fibröse Gewebselemente, die bei zu schwerer oder lang dauernder Belastung ebenfalls teilweise oder ganz ausbleibt, sodaß es zu einem echten Emphysem kommt.

Um die Versuchsbedingungen möglichst den physiologischen Verhältnissen anzugleichen, soll nunmehr in einer weiteren Versuchsreihe geprüft werden, inwiefern abnorme Dehnungs- und Spannungszustände unter maximaler Inanspruchnahme der physiolo-

gischen Erweiterungsmöglichkeiten des Thorax das Lungengewebe verändern und geeignet sind, ein echtes bleibendes Emphysem zu erzeugen.

Schon Virchow u. a. haben das Volumen pulmonum auctum der menschlichen Lunge streng vom echten Emphysem unterschieden, und oft genug wurde in der Literatur bewiesen, daß es eine experimentelle Erzeugung von Emphysem nicht gibt (Löschcke, Hofbauer u. a.). Das ist vollkommen richtig; aber angesichts des Streites um die Gültigkeit der verschiedenen Theorien über die Emphysementstehung ist die weitere Entwicklung, das Schicksal des abnormen Blähungszustandes der Lunge ganz unabhängig davon, durch welche Einflüsse und Kräfte die Erhöhung der respiratorischen Mittellage zustandegekommen ist, seien es nun ex- oder inspiratorische Hindernisse in den Luftwegen oder das Zusammenwirken von beiden Faktoren, z. B. Asthma, Bronchitis, Husten, insbesondere Keuchhusten der Kinder, Glas- und Musikblasen, körperliche Anstrengung, oder statische Einflüsse, — eine Ausnahme von dieser Verallgemeinerung bildet, wie wir noch sehen werden, die Altersinvolution (vergl. Gibbus oder Pneumothorax im vorgerückten Alter). Schon lange ist es dem Kliniker aus Beobachtungen am Krankenbett bekannt, daß sich die vermehrte Mittelstellung der geblähten Lunge wieder vollkommen zurückbilden kann, und zahlreiche Fälle mit Lungenblähung werden in der Literatur angeführt, bei denen weder klinisch noch pathologisch-anatomisch ein Emphysem nachzuweisen war. Andererseits hat man bei Glasbläsern und Blasmusikern eine dauernd vermehrte Inspirationsstellung der Lunge beobachten können; große Massenuntersuchungen an solchen Berufsbläsern ergaben aber keineswegs den Symptomenkomplex des Lungenemphysems, nur an einigen sehr alten Berufsbläsern war ein Emphysem vorhanden (Pretin und Leibkind, Fischer, Becker, Lommel u. a.). In der Beurteilung dieser Tatsachen gehen die Meinungen der Autoren sehr weit auseinander; so glaubte Ziemssen u. a. in der Erschwerung der Exspiration das Entstehungsmoment des Emphysems sehen zu dürfen. Löschcke kommt zu der Überzeugung, daß „der Grund für die Emphysementstehung nicht allein in der übermäßigen Inanspruchnahme der elastischen Kräfte gesucht werden darf", ebenso ist Tendeloo der Ansicht, daß bei der Emphysemgenese neben individueller Disposition noch andere Faktoren eine ausschlaggebende Rolle spielen (zit. nach Becker). Eine Lösung der Frage konnte nicht gefunden werden, da man lediglich nach

den äußeren Momenten und auslösenden Faktoren suchte. Es herrschte also in der Frage der Emphysemgenese infolge vermehrter Inspirationsstellung eine große Uneinigkeit, aus der letztlich doch für die Mehrzahl der Autoren die Anschauung hervortritt, daß ein „Volumen pulmonum auctum nicht ohne weiteres als Emphysem bezeichnet werden darf" (L ö s c h c k e).

Obige dargelegte Frage im Tierversuch zu klären und in Ergänzung und Erweiterung der bereits bekannten Forschungsergebnisse einer verständigen Lösung näher zu bringen, wurden Versuche mit Überdehnung der Lunge durch Überdruck angestellt. Für das Experiment wurden ausgewachsene alte Kaninchen verwendet, von denen man nach Angaben der Züchter annehmen konnte, daß sie über $1^1/_2$ Jahre alt waren, einige waren jünger. An den mit Pernocton tiefnarkotisierten Tieren wurden Überdrucke von 90—140 mm Hg mittels O_2-Maske mehrfach in kurzen Abständen angewandt und nach einigen Tagen je 2- bis 3-mal wiederholt. Eine tiefe Narkose war erforderlich, um reflektorisch auftretende Abwehr-Spasmen im luftführenden System und besonders auch der Thorax- und Bauchwandmuskulatur auszuschalten. So wurde es möglich, den hohen Druck nicht nur auf alle Lungenpartien gleichmäßig wirken zu lassen, sondern auch gleichzeitig damit den Thorax maximal zu erweitern, wodurch die Luftfüllung des Gewebes noch erheblich verstärkt wurde. Diese plötzlich einsetzende Druckerhöhung in der Lunge übt eine sprengende Wirkung auf die Alveolen aus, wie wir dies im täglichen Leben vielleicht am besten bei dem Keuchhusten der Kinder beobachten können, nur daß hier die Druckbelastung der Lunge eine geringere ist und die reflektorische Kontraktion der Muskulatur des Thorax und bronchialen Systems das Gewebe vor Zerreißung schützt und die Entladung der intrapulmonalen Spannung in eine andere Richtung lenkt. Aus der Summation dieser mehrfach kurz hintereinander folgenden starken Überdehnungen und ihrer in kurzen Zeitabständen vorgenommenen Wiederholungen resultierte schließlich ein abnormer Blähungszustand der Lungen mit Thoraxerweiterung, wie wir ihn vergleichsweise bei einem Asthmatiker nach mehreren, schnell aufeinanderfolgenden Anfällen beobachten können.

Um festzustellen, wie sich das Gewebe unter dieser starken Druckbelastung verhält und um einen Ausgangs- und Vergleichsbefund für spätere Stadien zu gewinnen, wurde ein Tier sofort nach dem Versuch getötet, alle anderen Tiere in kurzen Zeitabständen hintereinander. Um wesentliche histologische Veränderungen nicht

zu übersehen, wurden zur mikroskopischen Untersuchung Teile aus allen Lungenpartien entnommen. Zur Technik der Darstellung darf ich noch bemerken, daß die nach Paraffineinbettung angefertigten Schnitte mit Haematoxylin-Eosin, nach van Gieson und auf elastische Fasern nach den Angaben von Weigert und Orth gefärbt wurden. Alle fotografischen Bilder wurden unter absolut gleichen Bedingungen aufgenommen, und zwar in 72-facher, 360-facher bezw. 810-facher Vergrößerung. Sie sind also direkt miteinander zu vergleichen.

1. Nr. 2101 (zum Vergleich) $1^1/_2$ J., Angora-Kaninchen,
Abb. 1, M.K.2101
Völlig normale Tierlunge.

Einheitl. Alveolarstruktur, gleichmäßige Wandstärke und Alveolengröße, keine besonderen Verdickungen, keine Zerreißungen, gute Durchblutung. Die Zahl der Alveolarräume im fotografischen Bild einer normalen Lunge beträgt ungefähr 120—140; eine Vergleichsgröße, welche ebenso wie die Wandstärke und Alveolargröße in den verschiedenen Lungenbildern die größten Schwankungen aufweist.

2. Nr. 80 1 J., schwarz-kurzhaarig
Tier sofort nach (einmalig!) Versuch getötet.
Abb. 2, M.K. 80.

Betrachten wir die morphologischen Veränderungen an Thorax und Lunge infolge dieser abnormen intrathorakalen Drucksteigerung an dem sofort nach dem (nur einmal durchgeführten) Versuch getöteten Tier, so finden wir den Thorax in einer erheblich vermehrten Inspirationsstellung, die eine allgemeine Thoraxvergrößerung und Volumzunahme bedeutet. Die Rippen verlaufen mehr horizontal, die Zwischenrippenräume sind breiter als im Normalzustand und etwas vorgebuckelt; die untere Thoraxapertur ist erweitert, das Zwerchfell tiefstehend, abgeflacht und gedehnt. Alle Komplementärräume sind, wie an dem in situ fixierten Organ

bestätigt wird, entfaltet und von Lungengewebe ausgefüllt. Die mit Formalin vorbehandelte, herausgenommene Lunge nimmt gegenüber der Norm ein größeres Volumen ein, und ihre äußere Konfiguration gibt durch die wellenartigen Vorbuckelungen der Intercostalräume, wo die erschlaffte Muskulatur offenbar keinen gegen die Überdehnung schützenden Mantel darstellte, und durch die abgedrückten Rippenkonturen eine sehr gute Vorstellung von den hohen intrapulmonalen Gewebsspannungen, die hier wirksam waren. Es wurde in allen Lungenlappen ein erheblicher Blähungszustand gefunden, besonders in den U.-Lappen, welche dem Überdruck schon rein physikalisch stärker ausgesetzt waren. Die Scharfrandigkeit der Lappen ist überall erhalten, auch an den vorderen L.-Rändern, die rechts die Sternalmitte erreichen, links das Herz bis auf eine kleine Fläche überlagern. Beim Betasten ist das Gewebe stark lufthaltig und fühlt sich weichknisternd an. Etwaige makroskopisch sichtbare Blasenbildungen im Sinne eines Emphysems sind nirgends zu sehen.

Mikroskopisch finden wir ein stark lufthaltiges, fast ganz gleichmäßig geblähtes Lungengewebe, in dem die Alveolen im großen und ganzen den Zusammenhang im Netz- und Wabenbau bewahrt haben. Das gilt vorwiegend für die Lungenpartien, die in Hilusnähe und im Rippenwinkel zu beiden Seiten der Wirbelsäule durch die starken Bindegewebsbänder und die Unnachgiebigkeit des Thorax gegen zu starke Überdehnung geschützt waren. An einer einzigen Stelle findet man sogar noch eine völlig unversehrte Gewebsstruktur, die offensichtlich durch das Widerlager einer Rippe vollkommen gegen die einwirkende Kraft geschützt war. Bedeutend weiter sind die Alveolarräume, welche einmal direkt unter der Pleura gegenüber einem Zwischenrippenraum gelegen waren, dann aber und insbesondere diejenigen, welche in der vorderen Mediastinal- und Substernalgegend bei der Ausweitung des Brustkorbs der stärksten Druckeinwirkung unterworfen waren. Hier kommt es allenthalben zu Verziehungen und Zerreißungen der Alveolarwandungen und zu destruktiven Veränderungen, die an Emphysem denken lassen. Die Zahl der Lufträume ist gegenüber dem Ausgangs-Vergleichsmaß um etwas mehr als die Hälfte vermindert. Die Alveolengröße ist sehr einheitlich und liegt zumeist über der Norm, die verschiedenen Größenverhältnisse einzelner Alveolen sind dadurch bedingt, daß bei der Schnittführung einzelne Lungenbläschen in ihrer größten Weite, andere nahe ihrem oberen oder unteren Umfang getroffen wurden. Die Septen und Wandungen

sind allgemein stark verdünnt und ausgezogen; ihre Stärke beträgt nur mehr 1/3 der Norm. Es kommt übrigens bei dieser Überdehnung und Streckung der Alveolarwände nie zu Blutungen, da die Kapillaren abgeschnürt werden. Die elastischen Fasern sind durch die sprengende Wirkung des Überdrucks vielfach eingerissen und oft nur als kurze Stäbchen in den dünnen Wandungen zu finden.

3. Nr. 100, nach 4 Tagen. 1 J., ausgewachsen, junges Angora-Kan.

Abb. 3, 4, 4a, M.K. 100; 72-fach, 360-fach, 810-fach.

1-mal. Versuchsanordnung.

Nr. 186, nach 5 Tagen, 3-mal. Versuchsanordnung.

Schon makroskopisch war bei Anfühlen der Lunge die festere Konsistenz auffallend, wenngleich ihr Volumen und ihre äußere Form in keiner Weise von dem bekannten Befund abwich. Nicht zu übersehen war dabei die außerordentlich starke Durchblutung, von der man jedoch im Augenblick annehmen konnte, daß sie durch agonale Stauung bedingt war.

Im histologischen Bild zeigen alle Septen und Alveolarwände eine mächtige Verdickung; das ganze Alveolargewebe stellt einen zusammenhängenden dichten, zellig infiltrierten Gewebskomplex dar, der von Alveolen und Lufträumen der verschiedensten Größengattung und Form siebartig durchbrochen wird. Die Größenverhältnisse entsprechen nur z. T. der Norm; eine Anzahl kleinerer Hohlräume, kleinste Lichtungen und Lücken durchsetzen überall die dichten Zell- und Gewebswucherungen. Dieses in sich einheitliche Gesamtbild ist aber nicht in allen Lungenpartien in gleicher Ausprägung zu beobachten. Darüber belehrt uns ein Schnitt durch die seitliche Randzone des Lob.inf.lat., an dem man schon bei Durchsicht mit bloßem Auge emphysematös geblähte Gewebspartien erkennen kann. Bei schwacher Vergrößerung nehmen wir in den kompakter scheinenden Abschnitten dieselben strukturellen Veränderungen wahr, wie wir sie in Hilusnähe vorgefunden haben; in dem peripheren Feld wechselt jedoch das Bild. Abnorm weite und unförmig gestaltete Lufträume werden von relativ schmalen Septen und Alveolarwänden umschlossen; kleine, in die weiten Lumina vorspringende Gewebsleisten sind die Reste zerrissener Alveolarwandungen. Die Wandungen sind keinesfalls atrophisch, sondern zeigen in allen Anteilen Andeutung beginnender Gewebsverdik-

kung, die sich als durch diffuse Zellvermehrung bedingt zu erkennen gibt. An den Berührungspunkten der Alveolen ist das Granulationsgewebe bereits wieder von jungen neugebildeten Alveolen durchsetzt. Von einer etwa noch bestehenden Dehnung kann nicht die Rede sein. In kontinuierlichem Übergang von den peripheren Randzonen gegen die zentraler gelegenen Lungenpartien hin nimmt die Häufigkeit der weiten, verzerrten Hohlräume immer mehr ab, dafür werden die Alveolen und kleinen Lumina im Blickfeld zahlreicher; ein dichtes, geschlossenes Wabenwerk normal großer und kleiner Alveolarräume beweist uns endlich, daß das Gewebe den durch Überdruck gesetzten Schaden durch hypertrophische Neubildungsvorgänge restlos wieder gut gemacht und beseitigt hat. Auffallend ist das Verhalten der bronchialen und interstitiellen glatten Muskulatur, die in den peripheren, stärker beanspruchten Randzonen ausgesprochen hypertrophisch erscheint, während sie in den dichteren Gewebskomplexen weniger deutlich hervortritt. Dieselbe Erscheinung ist auch an den elastischen Fasern zu beobachten. Das gesamte Parenchym ist stark durchblutet, die Kapillaren sind vermehrt, die Gefäßwände leicht verdickt.

Die jungen Gewebswucherungen bestehen zum größten Teil aus großen protoplasmareichen Zellen, deren Kerne als rundliche und polygonale, zart granulierte Gebilde gekennzeichnet sind. Zahlreiche Kernteilungsfiguren sind Beweis dafür, daß wir ein lebhaft proliferierendes Gewebe vor uns haben. Das Verhalten der Zellen bezüglich Färbbarkeit ist nicht einheitlich; die großen rundlichen Zellkerne sind weniger stark färbbar und zeigen ein deutliches Chromatinnetz und häufig auch bläschenförmige Aufhellungen in ihrem Innern; die dunkler färbbaren Zellkerne sind etwas kleiner und mehr von polygonaler Gestalt. Man darf sie wohl als Jugendformen den ausgereiften Zellen gegenüberstellen. In den mächtigen, voll ausgebildeten Gewebsverdickungen, die die erste Stufe der Alveolenneubildung darstellen, finden sich diese typischen großen Zellen in ganz diffuser Verteilung. Forscht man jedoch nach diesen Zellen in den erst im Entstehen begriffenen Verdickungen, also an den septalen und alveolären Knotenpunkten in den stark gedehnten Lungenpartien, wo diese charakteristischen Verdickungen zuerst auftreten, so sieht man neben kleinen Anhäufungen und Inseln solcher Zellen sehr häufig reihenförmige Anordnungen von niedrig-kubischen Zellen in leicht geschwungenem oder abgebogenem Verlauf im Zwischengewebe hinziehen, andere wieder sind direkt unter der Alveolenwand gelegen. Gele-

gentlich lassen sich Verbindungsbahnen zwischen beiden und Abzweigungen feststellen. Man ist dann verleitet, sie als einschichtiges hohes Zylinderepithel anzusehen, das bei mäßiger Dehnung mehr niedrig-kubische Form annimmt und häufig ganz abgeplattet ist. Nicht selten beobachtet man, daß solche einschichtige Epithelreihen ring- und girlandenförmig im Gewebe liegen oder einen weniger stark gefärbten zellarmen Gewebsfleck oder bereits geformte Hohlräume umschließen. In letzterem Falle folgen die Zellen nicht immer kontinuierlich aufeinander, sondern in der Weise, daß dazwischen in mehr oder minder großen Abständen kernlose Platten eingeschaltet sind. Besonders merkwürdig aber und in ihrer Bedeutung noch völlig unklar sind großzellige Ringbildungen, die wohl einschichtig, aber in doppelter Lage hintereinander geschichtet sind. Die Verbindung zwischen beiden Zellagen wird durch eine nur schwach färbbare Grundsubstanz, in der nur vereinzelt große blasige Zellen eingestreut sind, hergestellt. Die Form solcher eigentümlichen drüsigen Zell- und Gewebsbezirke würde „nach dem Sprossungstyp durch fortgesetzte Pneumomerenteilung" der embryonalen Form der Endknospe mit ihrem höheren Epithel entsprechen (B e n d e r) (vgl. Abb. 12, 13, M.K. 2105, 360-fach und 810-fach; ferner Abb. 7, 8, M.K. 172, 360-fach und 810-fach).

Ob es sich bezüglich der Zellherkunft um entodermal-epitheliale Abkömmlinge, also um junge Alveolarepithelien im Sinne S e e m a n n s handelt, oder um mesenchymale Septumzellen in epithelialer Anordnung und damit um pluripotente Histiocyten von embryonalem Charakter (J. L a n g, M a x i m o w, A s c h o f f u. a.), kann rein morphologisch nicht unterschieden werden.

Haben die Granulationswucherungen eine gewisse Größe, die proliferierten Zellen eine gewisse Reife erlangt, so kann man beobachten, wie die Färbbarkeit einzelner großer, diffus gelegener Zellen — nennen wir sie kurz Alveolarepithelien — sehr mangelhaft wird; Zelle und Kern zeigen unscharfe, verschwommene Konturen, das sie umgebende Gewebe verblaßt, und die ganze Stelle erscheint bei schwacher Vergrößerung als Aufhellung. Gleichzeitig treten in den umgebenden Zellen eosinophile Einlagerungen auf, die wohl als phagozytierte Zerfallsprodukte dieser langsam sich auflösenden Zellen anzusehen sind. In Form, Größe und Färbbarkeit sind diese — gerade in Kaninchenlungen — besonders zahlreich vorhandenen eosinophilen Zellen den großen Histiozyten sehr ähnlich. Gelegentlich sind von Zelle und Kern nurmehr einzelne körnige Reste inmitten einer kleinen, unscharf begrenzten Lichtung übrig ge-

blieben. Auch diese werden durch Autolyse (?) und Phagocytose abgebaut und abtransportiert, die unscharfen Ränder der Lichtung glätten sich, und eine junge Alveole ist fertig. Mit zunehmender funktioneller Inanspruchnahme wird der Hohlraum immer größer und die Auskleidung der Wände mit Elastika und kollagenem Bindegewebe vollkommener. Freiliegende Fibroblasten, häufig noch kurzverlaufende Bindegewebsfasern, sind in dem jungen Gewebe in gehöriger Zahl zu beobachten. Lymphocyten und Leukocyten (vorwiegend eosinophile) durchsetzen überall das Zwischengewebe.

Noch ein dritter Schnitt gibt einen Einblick in die histologischen Besonderheiten dieser Lunge; das ist ein Präparat aus dem Lob.inf.med. Bis auf einen kleinen lokalen Bezirk am Rande des Schnittes ist überhaupt nichts von einem Regenerationsvorgang zu erkennen. Alle Alveolarräume sind abnorm erweitert, in ihrer Form verzerrt; die Wandungen der Lungenbläschen sind äußerst verdünnt und schmal, häufig ist es zu Zerreißungen gekommen, besonders in der Peripherie, wo gelegentlich der emphysematös-atrophische Charakter eindeutig vorherrscht. Man muß annehmen, daß die Dehnungskräfte sich hier ganz besonders stark auswirkten und deshalb in dieser kurzen Zeit eine gleichstarke reaktive Strukturveränderung wie im übrigen Gewebe ausblieb, abgesehen davon, daß nicht zuletzt sekundäre Zirkulationsstörungen schädigend und wachstumshemmend hinzugekommen sind.

Die Ursache für den Unterschied bezüglich Größe der Lufträume und Ausmaß der Wandverdickungen unserer beiden, zeitlich nur um 1 Tag differierenden Tierlungen ist wohl lediglich darin zu suchen, daß bei Tier 100 der Versuch nur einmal, bei 186 jedoch dreimal durchgeführt wurde. Daraus erklären sich einerseits die weit ausgedehnteren Gewebszerstörungen, andererseits auch die bedeutenden graduellen Unterschiede im gesamten Regenerationsprozeß.

4. Nr. 187, nach 7 Tagen. 1—1½ J., Angora.
Abb. 5, M.K. 187; 72-fach.

Die äußere Thoraxform läßt kaum mehr einen Rückschluß auf eine vorhandene Lungenblähung zu. Die Lunge ist in ihrem Volumen nur mäßig gegenüber den bisherigen Befunden zurück-

gegangen; Zwerchfell noch leicht tiefstehend, bezüglich Konsistenz besteht gegenüber 100 kein wesentlicher Unterschied. Starke Durchblutung.

Gegenüber dem grobschlägigen alveolären Bau der Lunge von 100, wo die massiven Gewebsverdickungen das Bild beherrschten, denen gegenüber die kleinen Alveolen ganz in den Hintergrund traten, ist nach 7 Tagen eine wesentliche Vervollkommnung und Verfeinerung der alveolären Struktur eingetreten. Die mächtigen kompakten Gewebsmassen, die wir nach 4 Tagen vorfanden, sind durch eine Unzahl neu entstandener kleiner Lücken und Hohlräume durchbrochen und aufgelockert. Dadurch wurden die durch Blähung und Zerreißung entstandenen abnorm großen Alveolarräume zwangsläufig eingeengt und verkleinert. Nur in den Randzonen, wo die Zerstörung sehr tiefgreifend war, sind noch sackförmige Alveolarektasien und konfluierende Lufträume inmitten eines feinwabigen zarten alveolären Systems zu finden, in diesem Gebiet vergleichbar mit dem Lungenbefund von 186. Die Größe der jungen Alveolen ist auffallend einheitlich und liegt im Durchschnitt weit unter der Norm. Die Wandungen sind z. T. noch erheblich verdickt und zellreich, und überall kann man die charakteristischen Entwicklungsstufen der jungen Alveolen erkennen. Irgendeine entzündliche Veränderung oder Ödem ist nirgends festzustellen. Im ganzen läßt sich sagen, daß das Gewebe in seiner Gesamtheit ein fortgeschritteneres reiferes Stadium der Regeneration darstellt als in 100. Man gewinnt dabei den Eindruck, daß die Zahl der neuentstandenen und noch in Entwicklung begriffenen Lungenbläschen den an sich nötigen Bedarf übersteigt, daß die Reparation weit über das Ziel hinausschießt. An einer echten Hypertrophie kann wohl kein Zweifel bestehen.

Diesen ausgiebigen Neubildungsvorgängen gegenüber treten die faserigen und bindegewebigen Formelemente in ihrer Entwicklung fast gar nicht hervor. Die elastischen Fasern scheinen, ebenso wie die glatte Muskulatur des Bronchialbaums und besonders des Interstitiums leicht hypertrophisch, besonders in den Wandungen der noch mäßig geblähten Lungenbläschen. Mit der objektiven Gewebsvermehrung geht auch die reichliche Blutversorgung durch die vermehrten und sprossenden Kapillaren parallel; die Gefäßwände sind an sich nicht verdickt, aber überreichlich durch elastische Fasern verstärkt.

5. Nr. 189, nach 14 Tagen. 1—1½J., kurzhaarig-grau.

Thorax ohne Besonderheiten, Zwerchfell etwas tiefstehend, Lunge im ganzen voluminös, aber von fester Konsistenz, Scharfrandigkeit der vorderen Lungenränder.

Wir finden in dieser Lunge bereits völlig normal strukturierte Alveolen von fast gleicher Größe, begrenzt und umgeben von nahezu einheitlich normal starken Wänden und Septen. An den Knotenpunkten der Lungenbläschen kommt es häufig zu kernreichen Verdickungen, bei denen die große Anzahl eosinophiler Zellen auffällt, und welche sicher nicht als reine regenerierende Epithelwucherungen angesehen werden dürfen. Zellreiche Verdikkungen und Neubildungen von Alveolen in den verschiedenen Entwicklungsstufen kommen in reiner und unverkennbarer Form in einem anderen Präparat und auch hier nur in beschränktem Ausmaße vor. Gelegentlich trifft man auch auf vollständige atelektatische Bezirke, die uns dann als kompakte Gewebsmassen entgegentreten. Geblähte Lungenpartien und destruktive Veränderungen des Gewebes als sichtbare Folgezustände der Überbelastung sind in geringer Ausdehnung allenthalben noch zu finden. Bemerkenswert in allen Schnitten ist die überaus kräftige Entwicklung der glatten Muskulatur, die besonders um die Gefäße und in den Septen hypertrophische Formen zeigt, ferner die starke Fältelung der Bronchioli respiratorii.

Die Analyse der Zellen und eine Beurteilung der Zellvorgänge wird durch die starke Vergrößerung ermöglicht. Wir finden dabei, daß die Kapillaren in den entspannten und entbluteten Wandungen auffallend stark erweitert sind und sich in das Alveolarlumen vorbuckeln, während dies in den ausgespannten Alveolarwänden nicht zu beobachten ist. Die Zellformen sind dieselben, wie wir sie bereits kennen gelernt haben, doch scheinen die großen epithelialen Zellen merkwürdig gequollen, durch das Hervortreten der Konturen des Zelleibs gut gegeneinander abgrenzbar und daher sehr wohl von den anderen Zellelementen zu unterscheiden. Sie liegen häufig in kurz geschlängelten Reihen, meist jedoch in diffuser Verteilung und sind im Verhältnis zu den Alveolarepithelien bekannter Gewebsverdickungen bei anderen Tierlungen numerisch vermindert, besonders in den entspannten Alveolarwänden, und häufig aus dem Verband gelockert und ins Lumen oder zwischen die aneinandergelegenen Alveolarwände abgestoßen. Oft ist es so, daß durch die diffuse Lagerung derselben eine Beurteilung ihrer Zuge-

hörigkeit zu den einzelnen Alveolarwändn nicht mehr möglich ist. Die länglichen, z. T. gelappten Bindegewebszellen sind zahlreich vorhanden und liegen den kollagenen Bindegewebsfasern in deutlicher Ausprägung dicht an. Die elastischen Fasern sind in allen Gewebsanteilen als ein feines zartes Geflecht zu verfolgen und zeigen im Gegensatz zu der mächtig hypertrophierten glatten Muskulatur keine wesentlichen Veränderungen gegenüber der Norm.

6. Nr. 173, nach 16 Tagen. 1 J., kurzhaarig-grau.
Abb. 6, M.K. 173; 72-fach.

Lunge makroskopisch wie beim Versuchstier.

Das histologische Bild führt uns ein sehr viel weiter fortgeschrittenes Stadium gegenüber den Regenerationsvorgängen der Lunge von 100 und 187 vor Augen. Das Gewebe zeigt noch dieselbe jugendlich-weiche Konsistenz ohne stärkeres Hervortreten bindegewebiger Elemente. Die Zahl der Alveolen ist unvergleichlich geringer geworden, als im Bild von 187, dafür ist die Alveolengröße um ein Mehrfaches gestiegen.

Wir haben ein fast einheitlich strukturiertes Gewebe vor uns, in dem nurmehr geringe Anzeichen für die stattgehabte Überdehnung zu finden sind; dies ist besonders in den Randzonen der Fall, wo noch kleine und größere konfluierende Lungenbläschen vorhanden sind. Im übrigen aber ist die Zahl der Alveolen im Blickfeld noch bedeutend vermehrt, ihre Größe fast einheitlich kleiner als normal. Die Alveolarwände und Septen sind größtenteils noch verdickt und bestehen aus einem zellreichen Gewebe, in dem überall massenhaft Auflockerungen und Hohlraumbildungen sich zeigen. In anderen Gebieten haben die Regenerationsvorgänge bereits ein völlig normales Alveolargewebe von gleicher Alveolengröße und normaler Wandstärke entstehen lassen. Das junge neugebildete, aus reichlichen Alveolarepithelien und Histiozyten bestehende Gewebe ist von einem dichten Kapillarnetz durchzogen. Im Zwischengewebe sind die Bindegewebselemente, besonders die Fibroblasten in großer Zahl vorhanden, aber die Fibrillenbildung ist gering und nirgends stärker hervortretend. Die glatte Muskulatur scheint leicht verstärkt zu sein; das Elastikagerüst ist ohne Besonderheiten, und es entspricht die Entwicklung der elastischen Fasern ganz der einer jungen ausgewachsenen Lunge. Um die noch kleinen Alveolen werden die elastischen Elemente vollkommen vermißt.

7. Nr. 172, nach 19 Tagen. 1 J., kurzhaarig-schwarz.
Abb. 7, 8, M.K. 172; 360-fach u. 810-fach.

Thorax symmetrisch, ohne abnormen Befund, Lungenvolumen groß, doch ohne Anzeichen für eine Blähung, die Konsistenz entspricht der einer normalen Lunge.

Ein Blähungszustand des Gewebes ist abgesehen von einigen wenigen lokalisierten Bezirken nicht mehr feststellbar. Die Alveolen haben in der Hauptsache normale Größe und rundliche Form; in den Randpartien sind noch vereinzelt abnorm weite Hohlräume vorhanden. Intensive Neubildungsvorgänge sind überall gut zu verfolgen. In der Peripherie wiederum haben die zellreichen Verdickungen der Alveolarwände und Septen ihren stärksten Grad erreicht und sind z. T. außerordentlich massiv; in der Mitte des Organquerschnittes dagegen sind sie nicht so ausgesprochen. Hier ist die Wandstärke der Lungenbläschen auffallend gleichmäßig, was teilweise auch durch eine leichte ödematöse Durchtränkung bedingt sein dürfte. Dadurch scheint auch der Zellgehalt etwas vermindert. In den Randpartien ist gelegentlich das Gewebe durch Atelektasen undurchsichtig geworden.

Bezüglich des Zellcharakters lassen sich keine Unterschiede gegenüber den bekannten Befunden in regenerierendem Parenchym feststellen. Auch hier begegnen wir in den verdickten Septen ab und an diesen bekannten eigenartigen Reihenanordnungen zylindrischer bis kubischer Epithelzellen und Wucherungsformen, die den knospenartigen Alveolarsprossungen einer embryonalen Lunge zum Verwechseln ähnlich sehen (Abb. 7 u. 8 MK 172, 360- u. 810-fach).

Die glatte Muskulatur und das faserige Bindegewebe treten nirgends stärker hervor; in gleicher Weise zeigt auch das Elastikgerüst eine völlig normale Beschaffenheit und Entwicklung.

8. Nr. 181, nach 25 Tagen. 1—1½ J., Angora.
Pleuraempyem lks.

Thorax o. B., Zwf. rechts etwas tiefer stehend als lks.; bei Eröffnung des Thorax findet sich ein linksseitiges Pleuraempyem (5—7 ccm), linker U.-Lappen vollkommen atelektatisch, desgleichen die benachbarten Teile des lk. L.O.L. Herz und Mediastinum leicht nach links verschoben, rechte Lunge scheint vergrößert und etwas nach links hinüberragend. Bemerkenswert ist bei dieser Lunge,

daß die Regenerationsvorgänge sich am intensivsten in der rechten Lungenhälfte finden und ausgesprochen hypertrophische Formen annehmen.

Soweit das Alveolargewebe von Atelektase und entzündlicher Infiltration verschont geblieben ist, zeigen alle Lungenschnitte dieselbe einheitliche Gewebsstruktur. Von irgendwelchen Anzeichen für die stattgefundene Überdehnung oder Veränderung im Sinne eines Emphysems, wie man sie vielleicht gerade in diesem Fall erwarten könnte, wo zu der akuten Überdehnung durch Überdruck auch noch die dauernde Mehrbelastung des funktionierenden Parenchyms durch Ausfall atmenden Gewebes als wirksamer Faktor hinzugekommen war, ist überhaupt nichts zu sehen. Wir finden eine allgemein kleinblasige Alveolarstruktur. Die Septen und Wände der Lungenbläschen sind alle noch sehr verdickt und zellreich und von einer Unzahl kleiner Hohlräume und Lichtungen durchsetzt. Die Alveolenneubildungsvorgänge und die Vergrößerung der bereits vorhandenen kleinen Alveolen sind noch in vollem Gang. Die Kapillaren sind vermehrt und häufig stark erweitert, die Gefäßwände sind nicht wesentlich verdickt. Die Analyse der Zellen bei starker Vergrößerung zeitigt dieselben Ergebnisse nach Art und zahlenmäßiger Verteilung der Zellen, wie wir sie immer im jungen proliferierenden Gewebe gefunden haben. Die glatte Muskulatur zeigt in Aufbau und Entwicklung keine Besonderheiten. Auch das faserige Bindegewebe befindet sich in normaler Entwicklung; zu starker bindegewebiger Durchwachsung und zu Abkapselungen kommt es in den atelektatischen Bezirken und den entzündlich infiltrierten Randzonen um die Eiterherde. Gelegentlich beobachtet man in der Peripherie dieser Bindegewebswucherungen eingeschlossenes Alveolargewebe von geringem Luftgehalt. Auffällig ist dabei der oft drüsige Gewebs-Charakter: Die Alveolen sind zumeist von einem geschlossenen Ring von niedrigkubischen Epithelzellen ausgekleidet und erhalten so das Aussehen von Drüsenausführungsgängen. Bisweilen liegen in ihrem Lumen abgestoßene Alveolarepithelien und einige Rundzellen und Leukocyten. Häufig fehlt das Lumen vollkommen, in ring- und kettenförmigen Anordnungen durchziehen dann diese kubischen Epithelzellen das Gewebe, eine Erscheinung, die seltener und weniger stark hervortretend auch im übrigen gut funktionierenden Parenchym wahrzunehmen ist. Das elastische Gerüst ist um die Gefäße herum, in den gröberen Septen und Wänden ausgewachsener Alveolen hypertrophisch entwickelt, im Gegensatz zu dem Befund in den

bindegewebig indurierten Gebieten, wo die elastischen Fasern nur gering vorhanden sind und häufig auch ganz vermißt werden.

In der eben beschriebenen Versuchsserie von ausgewachsenen, aber noch relativ jungen Tieren habe ich gezeigt, daß die Ausbesserung der Schäden des gesetzten Traumas, die Regeneration des Alveolargewebes nach diesem künstlich erzeugten Blähungszustand auf dem Wege über die Alveolenneubildung in kontinuierlichem Entwicklungsgang erfolgt. Meine Bilder dürfen dafür wohl als Beweis angesehen werden.

In der folgenden Reihe habe ich die Reaktion der Lunge auf „artifizielles Emphysem" an ausgewachsenen, älteren und alten Kaninchen studiert und habe dabei folgende Besonderheiten und Abweichungen gefunden:

9. Nr. 188, nach 8 Tagen. $1^1/_2$—2 J., Angora.
Abb. 14, M.K. 188, 72-fach.

Bezüglich Thoraxform, Zwf.-Tiefstand und Volumen der Lunge bestehen gegenüber jugendlichen Tieren keine sichtbaren Unterschiede. Die histologische Untersuchung zeigt aber ein ganz anderes Verhalten, als wir es bisher an zeitlich analogen Fällen kennen gelernt haben. Die Reaktion auf den Eingriff tritt erst sehr viel später und verzögert auf. Während wir bei jungen Tieren zeitlich den Höhepunkt der Umbildungsvorgänge zwischen dem 8.—10. Tag finden, wird dieser bei älteren Tieren durchschnittlich um die doppelte Zeit später erreicht, wenn überhaupt noch eine Art der Reaktionsfähigkeit vorhanden ist. Der zweite wesentliche Unterschied ist, wie wir an den einzelnen Fällen sehen, darin gegeben, daß die Gewebsreaktion nun nicht mehr eine Regeneration von Alveolargewebe im Sinne einer Alveolenneubildung ist, sondern mehr oder weniger in einer zelligen und fibrillären Wucherung der Bindegewebselemente besteht. Daß dazwischen kontinuierliche Übergänge bestehen, ist selbstverständlich (vgl. Abb. 9 MK. 90, 72-fach; Abb. 10 MK. 248, 72-fach; und Abb. 11, 12, 13 MK. 2105, 72-fach, 360-fach, 810-fach).

Der Gewebscharakter wird vollkommen von den abnorm weiten und unregelmäßig begrenzten Hohlräumen bestimmt. Die Gewebsverdickungen haben an den geschützteren Stellen gelegentlich ganz beträchtliche Ausmaße erreicht, aber die Auflockerung dieser Gewebsmassen durch neu entstandene junge Alveolen ist nur bis zu einem gewissen beschränkten Grad zu Ende geführt.

Im übrigen treten diese kleinen Hohlräume gegenüber den weiten verzerrten, das Bild beherrschenden Aussparungen ganz zurück. Noch ganz in den ersten Anfängen der Verdickung steht das Gewebe in den Lungengebieten, die unter den Einwirkungen des Überdrucks am meisten geschädigt wurden und auch später den größten Volumschwankungen bei der Atmung unterworfen waren. In solchen Regionen ist die Zahl der Alveolen im Blickfeld sehr gering, einige wenige großblasige Lufträume sind an ihre Stelle getreten. Die Wandungen sind dünn und schmal. Noch eindrucksvoller wird diese sichtlich ungenügende, teilweise ganz ausgebliebene Gewebsreaktion in einem Schnitt durch den Lob.inf.med., wo Verdickungen nur in ganz leichten Andeutungen und spärlichen Ansätzen zu finden sind. Im großen Ganzen ist dieses stark geblähte und weitgehend zerstörte Gewebe auf der Stufe stehen geblieben, wie wir es in unserm Ausgangsbefund gesehen haben. In einigen größeren Bezirken scheint die Schädigung noch weiter nachgewirkt zu haben, der einfachen Blähung ist eine ausgesprochene Atrophie und der Verlust von Substanz gefolgt, sodaß oft große Emphysemblasen in einem rarefizierten Gewebe entstanden sind. Einzelne mehr oder weniger große Atelektasen sind wohl als postmortale Kunstprodukte anzusehen.

Bei Betrachtung der feineren Zell- und Gewebsvorgänge der mäßig verdickten Wandungen ist die erhebliche Erweiterung der Kapillaren auffallend; ihre Zahl ist vermehrt; die Gefäßwände sind leicht verdickt, es beruht dies auf der verstärkten Muskulatur und der vermehrten Elastikaeinlagerung. Unter den Zellen, die in den träge reagierenden verdünnten und gedehnten Wandungen erheblich vermindert sind, sind die großen länglichen und gelappten Kerne der Fibroblasten, teils frei, teils in Anlehnung an kollagen-faseriges Bindegewebe, deutlich zu erkennen und scheinen leicht vermehrt. Wie in allen früheren Präparaten sind auch hier die eosinophilen Zellen sehr zahlreich und überall in diffuser Verteilung zu beobachten. Die glatte Muskulatur ist ebenso wie das elastische Fasergeflecht in allen Gewebsanteilen mäßig vermehrt.

10. Nr. 2102, nach 10 Tagen. $1^1/_2$—2 J., Angora.

Makroskopisch kein Unterschied zu 188.

Auch mikroskopisch läßt das Gewebe im Vergleich zu 188 keine wesentlichen Veränderungen erkennen; eher gewinnt man bei einzelnen Präparaten den Eindruck, daß manchmal das Ge-

webe noch auf einer tieferen Entwicklungsstufe im Umbauprozeß steht, als wir diese zellulären Vorgänge beim Vergleichstier vorgefunden haben. Die Wandungen sind meist noch sehr dünn und ausgezogen, häufig ganz atrophisch, sodaß gelegentlich nur noch kurze Gewebsleisten den Verlauf der Alveolenwand vermuten lassen. Die kleinen spärlichen Gewebsverdickungen, die lediglich an den geschützteren Partien zu beobachten sind, zeigen zwar gegenüber ihrer Umgebung einen vermehrten Zellgehalt, doch ist er keineswegs so lebhaft, wie wir ihn sonst in jungen Gewebswucherungen zu sehen gewohnt sind. Man muß sich jedoch hüten, von diesem Befund in Hilusnähe auf die ganze Tierlunge zu schließen. Wesentlich verschieden davon ist die Gewebsstruktur des rechten L.M.L.; von Wandverdünnung oder gar Atrophie ist hier nichts festzustellen. Mächtige zellreiche Verdickungen sind am Werke, die überdehnten weiten Lufträume einzuengen und den normalen kleinwabigen Bau der Alveolen wieder herzustellen. Neu entstandene junge Alveolen von runder Form sind noch sehr wenig vorhanden.

Das elastische Fasergeflecht zeigt sowohl in den reaktiven Wandverdickungen, als auch ganz besonders in den stark verdünnten und nicht emphysematös veränderten Gebieten hypertrophischen Charakter. Die Kapillaren sind in den (spärlichen) Verdickungen vermehrt und stark erweitert. Die Gefäßwände sind verdickt, es ist dies zumeist der Hypertrophie der glatten Muskulatur und des Elastikaringes zu danken. Das kollagene Bindegewebe scheint in allen Wandungen ebenso wie die glatte Muskulatur vermehrt.

Im ganzen läßt sich sagen, daß regenerat. Alveolenneubildungen fast vollkommen fehlen; die vitalen Umbildungsvorgänge müssen aufgrund der Zellanalyse und der Beschaffenheit der faserigen Elemente als bindegewebige Entartungsreaktion angesehen werden.

11. Nr. 2103, nach 11 Tagen. 1½—2 J., Angora.
Abb. 15, M.K. 2103; 72-fach.

Im Vergleich zu 2102 sind keine Fortschritte bezüglich einer Alveolenneubildung festzustellen. Manchmal könnte man glauben, daß die Gewebsverdickungen sich etwas diffuser und leicht verstärkt bemerkbar machen. Auf allen Schnittflächen jedoch sind in den Randzonen und um die größeren Bronchien und Gefäße herum immer noch auffallend atrophisch veränderte Gebiete zu finden. Andererseits breiten sich oft ganz in ihrer nächsten Um-

gebung bedeutende Gewebswucherungen aus. Es beruht diese auffallende Verschiedenheit wohl auf den verschiedenartigen lokalen Dehnungseinflüssen. Hinsichtlich des Auftretens der wenigen jungen Alveolen hat man den Eindruck, daß der Entwicklungsprozeß wesentlich beschleunigt ist. Schon in ganz kleinen, relativ zellarmen, herdförmigen Verdickungen sieht man die charakteristische Entfärbung und Aufhellung der großen Zellen und der umgebenden Grundsubstanz, umsäumt und durchsetzt von reichlich eosinophilen Speicherzellen; an anderen Stellen ist der Zell- und Gewebszerfall und die phagozytäre Aufräumungstätigkeit bereits beendet und eine kleine unregelmäßig und unscharf begrenzte Lichtung entstanden. Die Elastika ist auf allen Schnitten mächtig hypertrophiert und bildet an Stellen stärkerer Beanspruchung und an den Einmündungsstellen der Alveolen in die Alveolargänge und Infundibula mit den leicht vermehrten glatten Muskelbündelchen in dichtem Geflecht die bekannten kolbigen Auftreibungen. Das kallogene Bindegewebe und seine zelligen Elemente sind mäßig vermehrt.

12. Nr. 2104, nach 12 Tagen. 1½—2 J., Angora.
Abb. 18, M.K. 2104, 72-fach.

Thorax ohne Besonderheiten; Zwf. auffallend tiefstehend, Lungenvolumen erheblich vergrößert, Organ leichtgewichtig, stark lufthaltig und emphysematös gebläht; bei Anfühlen weich-knisternd, Lungenränder noch leidlich scharfrandig, bei durchfallendem Licht klein- und mittelblasige Gewebsstruktur deutlich sichtbar. Die Schnittflächen dieser hellrosafarbenen Lunge sind trocken.

Die schon makroskopisch begründete Diagnose eines Emphysems wird durch die histologische Untersuchung vollkommen bestätigt. Alle luftführenden Räume des Parenchyms sind übermäßig ausgedehnt und erweitert. Die Alveolarwände und Septen sind stark verdünnt und erniedrigt, die Infundibula und Alveolarräume zu großen, oft schon mit bloßem Auge erkennbaren Luftsäcken erweitert. Das Gewebe ist allgemein durch den diffusen Schwund von Alveolenscheidewänden rarefiziert und substanzärmer, nicht selten ausgesprochen atrophisch geworden. Kleinere und größere Blasenbildungen sind sowohl in den Randpartien als auch im Zentrum des Lungenquerschnittes zu beobachten. In Gebieten, wo der großwabige Bau noch geschlossen erhalten ist, scheinen die Wandungen geringgradig und diffus verdickt. Doch ist dies ledig-

lich durch eine mäßige Bindegewebseinlagerung bedingt; die gelappten, langgestreckten Fibroblastenkerne sind aus dem stark verminderten Zellbestand deutlich wahrzunehmen. Eosinophile Zellen sind nur spärlich vorhanden. Regenerierende Gewebswucherungen, zellreiche Verdickungen oder junge neugebildete Alveolen werden gänzlich vermißt. Das Gewebe ist anaemisch, da mit dem Schwund an Substanz auch die Kapillaren zugrunde gingen, bezw. in den überdehnten Wänden abgedrosselt wurden. Die Wände der größeren Gefäßstämmchen sind verdickt und verstärkt durch die hypertrophierte glatte Muskulatur und Elastika. Diese beiden Gewebselemente sind auch in allen Septen und guterhaltenen Alveolarwänden hypertrophisch angelegt. Als dicke, meist kurzverlaufende Fäden und Bündelchen sind die elastischen Fasern auch in den atrophierenden Wandungen bis zuletzt erhalten geblieben.

Vergleichen wir diesen Befund mit den histologischen Veränderungen unseres ersten Versuchstieres, so ist eine regressive Entwicklung aus dem einfachen Volumen pulmonum auctum zum echten substantiellen Emphysem unverkennbar.

13. Nr. 90, nach 13 Tagen. $1^1/_2$—2 J., Angora.
Abb. 9, M.K. 90; 72-fach.

Thorax normal geformt, keine Anzeichen einer Erweiterung der unteren Thoraxapertur, Zwf. etwas nach unten verschoben; Lunge voluminös und gebläht, Lungenränder scharfrandig erhalten, aber sowohl hier als auch auf die breite Lungenfläche übergehend, sieht man kleine Luftbläschen durchschimmern.

Die mikroskopische Untersuchung ergibt ein allgemein stark lufthaltiges, emphysematös geblähtes Gewebe, das noch sehr deutlich die Spuren der übermäßigen Dehnungsbelastung aufweist. Die Alveolarwandungen zeigen zumeist eine weitgehende Verdünnung und Vereinfachung. Oft sind nur noch einige zarte Gewebsleisten und atrophische Gewebsfetzen zusammenhanglos in den konfluierenden Lufträumen übrig geblieben. In den gegen starke Spannungsschwankungen etwas mehr geschützten Gebieten findet man in ganz diffuser spärlicher Verteilung, speziell an den Knotenpunkten der Septen, kleine, fleckförmige, relativ zellarme Verdickungen; kleine Lücken und junge Alveolen treten zwar zwischen den großen Hohlräumen ganz zurück, sind aber als echte Alveolenneubildungen eindeutig zu erkennen. Zu zusammenhängenderen Verdickungen und Zellwucherungen kleineren Ausmaßes kommt es nur an sehr wenigen Partien. Subpleural sind die Strukturver-

hältnisse des Gewebes in größerer Ausdehnung durch postmortale Atelektasen etwas undurchsichtig geworden, doch kann man ausnahmslos aus der Beschaffenheit der Wandungen darauf schließen, daß hier mehr oder weniger große Emphysemblasen vorhanden waren.

Die gröberen Gefäße sind durchschnittlich sehr muskulös; in ähnlicher Weise werden auch in den Septen die glatten Muskelbündelchen verstärkt gefunden. Das elastische Fasersystem zeigt besonders in den Gefäßwänden und Septen hypertropischen Charakter, der auch in den stark verschmälerten, substanzarmen und teilweise zerrissenen Alveolarwänden noch in den langen und kurzen dicken Faserbündelchen erkennbar ist. Die Kerne des kollagenen Bindegewebes sind prozentual vermehrt, damit einhergehend macht sich in allen Gewebsanteilen eine ganz bedeutende Bindegewebseinlagerung bemerkbar.

Versuchen wir mit dieser Lunge einen Vergleich mit analogen Fällen anzustellen, so gelingt dies nicht. Die Alveolenneubildungen sind zu ungenügend und verzögert, als daß man das Tier noch als „jung" bezeichnen dürfte. Andererseits entspricht der Gewebscharakter nicht ganz dem, wie wir ihn bei wirklich alten Tieren (Nr. 2104) zu finden gewohnt sind. Wir haben eine Übergangsform der Reaktionsmodi des Gewebes vor uns: spärliche Alveolenneubildung und zunehmend stärker werdende zellige und faserige Bindegewebsinduration.

Noch stärker und deutlicher ausgeprägt finden wir dieses Nebeneinanderbestehen und Sichgegenseitigablösen dieser beiden Bildungsmodi bei Tier Nr. 160, das nach 23 Tg. getötet wurde, wo also das Gewebe genügend Zeit für den Ausbau des Gewebes hatte:

14. Nr. 160, nach 23 Tagen. $1^1/_2$—2 J., schwarz-kurzhaarig.

Das mikroskopische Bild zeigt, daß fast alle Gewebsanteile in mehr oder weniger hohem Grad in den „Regenerations"-prozeß einbezogen worden sind. In weniger geschädigten Gebieten sind inmitten zellreicher Gewebswucherungen bereits viele kleine Alveolen entstanden, an anderen Stellen dagegen ist es erst zu Verdickungen gekommen, welche sich in die teilweise noch recht bedeutenden sack- und bläschenförmigen Hohlräume vorschieben und einwachsen und so die weiten Lichtungen in kleinere Lufträume gliedern. Letzteres ist besonders in den Randzonen der Fall, wo man nicht selten auch noch emphysematöse Veränderungen des Gewebes ohne jede Reaktion finden kann. Bemerkenswert ist in

diesen so träge reagierenden Gebieten eine erhebliche Verstärkung der glatten Muskulatur und eine Vermehrung der Bindegewebszellen und ihrer fibrillären Produkte, wie dies in den lebhaften Neubildungsherden gar nicht so ausgeprägt wahrzunehmen ist. In gleicher Weise haben die elastischen Fasern in den noch stark lufthaltigen Bezirken eine kräftigere Entwicklung erfahren. Dabei kommt es in den vorspringenden Gewebsbalken und -leisten, die den Eingang der Alveolen begrenzen, zu knopfartigen Auftreibungen, welche sich aus quer- und längsgetroffener glatter Muskulatur und einem Geflecht elastischer Fasern aufbauen und so die freien Ränder der Alveolen schützen.

15. Nr. 2105, nach 14 Tagen. 1½—2 J., Angora.
Abb. 11, 12, 13 M.K. 2105; 72-fach, 360-fach, 810-fach.

Thorax und Lunge lassen keine Besonderheiten erkennen; Zwf. normal hochstehend; vielleicht ist die Konsistenz der Lunge gegenüber dem vorigen Fall etwas fester geworden.

Bei schwacher Vergrößerung sieht man, daß das gesamte Lungengewebe in den Reaktionsprozeß einbezogen ist; auch die vorderen Lungenränder, die wohl am stärksten dem Überdruck und den normalen Druckschwankungen der Atmung ausgesetzt waren, nehmen daran teil. Überall zeigen sich starke Verdickungen, aber nur geringe Ansätze von Alveolenneubildung. Die Alveolengröße ist im allgemeinen sehr uneinheitlich; außerordentlich weite und unregelmäßig geformte Hohlräume sind ganz besonders noch im M.L. und in den Randzonen zu finden. Die zellreichen Wucherungen sind nicht einheitlich in ihrem Ausmaß, sondern man kann gelegentlich schmale Alveolarwände neben mäßig verdickten Gewebskomplexen beobachten. Eine feinere Zelldifferenzierung ist im Hilus-präparat unmöglich geworden, einmal durch die postmortalen Atelektasen, dann aber auch durch eine stellenweise erhebliche ödematöse Durchtränkung. Klarer und deutlicher sind die Zellen in den Randzonen zu unterscheiden. Das Hauptkontingent dieser starken Zellinfiltration stellen die großen dunkel- und hellergefärbten Zellen der Alveolarepithelien. Vermehrt sind die freien Fibroblasten und ihre faserigen Produkte, ebenso die glatten Muskelfasern. Eine nur geringe Ausbildung und Entwicklung hat das Elastikgerüst erfahren.

Aufgrund seiner anatomischen Struktur ist auch dieses Lungengewebe bezüglich des Reaktionsmodus als Übergangsform zu betrachten, und darf so mit der Lunge von Tier Nr. 90 verglichen werden. Die zellige Bindegewebsentartung ist hier vollkommen

vorherrschend geworden, wenn auch die eigentlichen Faserbestandteile noch nicht so deutlich hervortreten. Eines aber ist noch besonders auffallend: Das sind diese merkwürdigen Zellreihen mit drüsigem Charakter und Knospenbau, wie ich sie oben eingehend beschrieben habe. Die fotografische Aufnahme stammt aus dieser Lunge.

16. Nr. 183, nach 27 Tagen. 1½—2 J., Angora.
Abb. 17, M.K. 183; 72-fach.

Thorax o. B., Zwf. leicht nach unten verschoben, die herausgenommene Lunge etwas voluminös, stark lufthaltig.

Im histologischen Bild der verschiedenen Lungenschnitte sind überall weite geblähte Alveolen, oft auch Zerreißungen und eine Konfluenz von Lungenbläschen die deutlichen Folgezustände und Auswirkungen der Überdruckbelastung. Besonders stark ausgeprägt tritt dies in den Randpartien in Erscheinung. Die Septen und Alveolarwände sind im allgemeinen noch stark verdünnt und gedehnt; reaktive Verdickungen sind in mäßig starker Entwicklung nur vereinzelt und über eine kleinere Fläche sich ausbreitend, vorhanden. Von ausgesprochenen Gewebs- und Zellwucherungen kann nirgends die Rede sein. Junge kleine Alveolen sind spärlich und dann nur in relativ zellarmen, schmalen Parenchymstreifen zu finden. Atrophie und Substanzverlust sind in ausgeprägter Form nur in den Randzonen des Schnittes zu beobachten. Die Durchblutung einfach gedehnter Alveolarwandungen ist noch gewährleistet, die Gefäßwände sind verdickt. Die glatte Muskulatur ist überall kräftig entwickelt. Die freien Bindegewebszellen sind vermehrt, ebenso die kollagenen Bindegewebsfasern, die in ihrer Tätigkeit als feste Stützsubstanzen von den hyperplastisch angelegten elastischen Fasern wirksam unterstützt werden.

17. Nr. 2106, nach 90 Tagen. 1½—2 J., Angora.
Abb. 16, M.K. 2106; 72-fach.

Zwf. normal hochstehend, Lunge voluminös, von weichknisternder Konsistenz im Oberlappen, in den übrigen Lungenlappen etwas fester; Lungenränder scharf, Alveolarstruktur bei durchfallendem Licht mit bloßem Auge sichtbar.

Nach Ablauf von 3 Monaten sind die regenerativen Hohlraumbildungen bis zu einem gewissen Grad durchgeführt und die funktionierenden jungen Alveolen ausgebaut. Die anfangs kleinen Lufträume sind zu normaler Alveolengröße herangewachsen. In an-

deren Gewebspartien aber sind die Verdickungen und ganz kleinen Lichtungen noch die ersten Vorstufen auf dem Wege zur Ausbesserung des gesetzten Schadens. Stellenweise sind die Verdickungen so bedeutend, die Hohlraumbildung so gering, daß man glauben könnte, atelektatisches, noch unbeatmetes Gewebe vor sich zu haben. Dabei ist dieses Gewebe sehr zell- und blutreich und von auffallend vielen eosinophilen Zellen durchsetzt. Die Gewebswucherungen verhalten sich bezüglich ihrer Mächtigkeit durchaus nicht immer gleich in allen Lungenteilen und -abschnitten, wie uns am besten ein Schnitt durch den r.M.L. und lk.O.- und U.L. zeigt. Hier finden sich noch außerordentlich große und unregelmäßig geformte Hohlräume; die Verdickungen treten noch nicht in breiter Ausdehnung und kontinuierlichem Zusammenhang auf, sondern herd- und streifenförmig; als dicke Gewebsleisten schieben sie sich in die weiten Lufträume vor und bringen so mehr und mehr den Blähungszustand zum Verschwinden. Sehr wirksam werden sie dabei von der mächtig hypertrophierenden glatten Muskulatur unterstützt. Nur an wenigen Stellen trifft man auf Bezirke, wo eine reaktive Veränderung vollkommen ausgeblieben ist. Hier sind die Alveolarwände und Septen sichtlich dünner und zellärmer als normal, teilweise ganz geschwunden; im ganzen betrachtet, erscheint in diesem Abschnitt das Gewebe unzweifelhaft atrophisch und emphysematös verändert.

Das junge Granulationsgewebe besteht aus zahlreichen, großen Zellen, sehr vielen freien Fibroblasten und ist von Leukocyten (meist eosinophile) durchsetzt. Eine Fibrillenbildung tritt in den Verdickungen nicht stärker hervor. Sie wird deutlicher in den noch geblähten Wandungen, wo die Neubildungsreaktion ganz ungenügend und träge erfolgte. Die glatte Muskulatur ist allgemein und besonders um die vergrößerten und verzerrten Hohlräume hypertrophiert. In ähnlicher Weise sehen wir die elastischen Fasern angelegt; jedoch kann man sie nicht immer hypertrophisch nennen.

Zusammenfassung.

Versuchen wir unter den vielgestaltigen histologischen Lungenbildern einen Vergleich zu ziehen, um daraus das einheitliche biologische Gesetz zu erkennen, so stößt dies im ersten Augenblick auf Schwierigkeiten. Die individuellen Unterschiede in der Reaktionsfähigkeit der Lunge der nur mit geringen Zeitdifferenzen getöteten Tiere sind z. T. so gewaltig, daß man dies unmöglich als lediglich durch Konstitution und Rasse bedingt ansehen kann. Die

zellreichen Gewebsverdickungen und lebhaften Alveolenneubildungsvorgänge, die wie bei dem einen Tier bereits nach 4 Tagen, bei dem andern erst nach Wochen vorfinden, sprechen entschieden dafür, daß das entscheidende Moment für die großen histologischen Unterschiede in dem verschiedenen Alter zu suchen ist. Es war daher notwendig, entsprechend der verschiedenen Gewebsreaktion „junge" und „alte" Tiere in Parallele nebeneinander zu setzen.

Durch die mehrfachen akuten Überdehnungen der Lunge entsteht eine erhebliche Volumvergrößerung des Atemorgans mit Tiefstand des Zwerchfells. Dieses Blähungsstadium wird bei jungen Tieren von einem mehr oder weniger starken Wachstumsstadium gefolgt. Es treten erst herdweise, dann immer mehr diffus sich verteilende Gewebsverdickungen auf, die aus jungem, zellreichem Granulationsgewebe bestehen. Hat die Gewebsproliferation, deren Schnelligkeit, Ausmaß und Kernreichtum jeweils von dem Alter des Tieres abhängig ist, eine gewisse Größe, und haben die Zellen eine gewisse Reife erlangt, so entstehen durch Autolyse (?) und Phagocytose großer Zellen, welche den entodermalen Alveolarepithelien und den mesenchymalen großen Histiocyten sehr ähnlich sind, Auflockerungen, kleine Lücken und Hohlräume, die nach einem langsamen funktionellen Umbau neue junge Alveolen darstellen.

Woher diese großen, teils dunkel, teils heller gefärbten Zellen, bisweilen mit Vakuolenbildung, stammen, ob sich um entodermalepitheliale oder um mesenchymale pluripotente Zellen handelt, ist aus ihrer Morphologie nicht zu ersehen. Aus dem Entstehungsmodus der Alveole heraus liegt für die an der eigentlichen Alveolenbildung beteiligten Zellen die Annahme der letzteren Möglichkeit sehr nahe. Damit aber diese charakteristischen reihen- und ringförmigen Epithelzellanordnungen, die sehr oft drüsigen Bau zeigen, erklären zu wollen, ist ganz unmöglich. Vielleicht ist es hier so und aus der Häufigkeit dieser Erscheinungsformen und ihrer besonderen Gruppierung um kleinere und größere Bronchien und Bronchiolen wahrscheinlich, daß sich das Gewebe, soweit es noch regenerationsfähig ist, bei der Regeneration und Reparation der geschädigten und zerstörten luftzuführenden Gewebsanteile, also der kleinen und kleinsten Bronchioli, des embryonalen Entstehungstypus besinnt, wie ihn B e n d e r als knospenartige Sprossung für embryonale Lungen beschrieben und gezeichnet hat; — die diesbezüglichen fotografischen bezw. gezeichneten Bilder aus ausgewachsenen und embryonalen Lungen sehen sich zum Verwechseln ähnlich. — Dann würden inneres und mittleres Keimblatt an der Entstehung

und Regeneration von Lungengewebe teilhaben: das Entoderm als Keimlager für die knospenartig aussprossenden und erst allmählich ein Lumen erhaltenden Bronchioli, das Mesoderm als indifferenter pluripotenter Mutterboden für die durch Zellverfall und Phagozytose entstehenden eigentlich respirierenden Alveolen. Es ist ja nach entwicklungsgeschichtlichen und physiologischen Gesetzen nicht einzusehen, warum das Mesenchym als solches allein zur Bildung von atmendem Alveolargewebe und aller zugehörigen specifischen Bestandteile befähigt sein soll, und das besonders dann nicht, wenn man sich erinnert, daß Ektoderm und Entoderm lebenslänglich, und solange überhaupt noch lebenskräftige Epithelzellen vorhanden sind, funktionstüchtige Zellen durch fortgesetzte Teilung neu zu bilden imstande sind. Außerdem ist ja die Lunge selbst entwicklungsgeschichtlich als eine zuerst fingerförmige, dann baumartig sich verzweigende Ausstülpung des Entoderms in ein undifferenziertes Mesenchym entstanden.

Eine Fibrillenbildung ist bei diesen Alveolenneubildungen noch sehr gering. Die elastischen Fasern treten erst in normal großen, ausgewachsenen Alveolen deutlich hervor, und zwar umso mehr, je mehr die Alveolen auf Dehnung beansprucht werden; ausgereiftes straffes Bindegewebe fehlt fast vollkommen. Durch Einwachsen von verdickten Gewebsleisten in die weiten unregelmäßig begrenzten Lufträume und durch die Hypertrophie der glatten Muskulatur wird der Blähungszustand der Lunge immer mehr beseitigt und das Zwerchfell auf seinen normalen Stand zurückgebracht. Bei jungen Tieren geschieht dies innerhalb 8—12 Tagen, bei alten Tieren ist dazu die doppelte bis dreifache Zeit nötig.

Neubildungen von Alveolen werden bei letzteren nurmehr unvollständig und ungenügend durchgeführt; der ganze Entwicklungsprozeß ist stark verlangsamt, der Zellgehalt etwa vorhandener Verdickungen erheblich reduziert. An Stelle der Alveolenneubildung tritt eine zunehmend stärker werdende elastisch-fibrilläre Wandeinlagerung zur Sicherung und Erhaltung des Alveolenbestandes. Glatte Muskulatur, elastische Fasern und straffes Bindegewebe mit den vermehrten Fibroblasten werden bei älteren ausgewachsenen Tieren allgemein hypertrophisch gefunden. Das ganze histologische Bild stark überdehnter und teilweise verrissener Alveolen bleibt infolgedessen sehr lange bestehen, der Blähungszustand der Lunge scheint so stationär geworden zu sein.

Eine andere Reaktion aber erfolgt dann, wenn die akuten Dehnungseinwirkungen zu stark waren und wenn sie ein sehr altes

Lungengewebe trafen. Dann bleiben die Anpassungsvorgänge einer regenerierenden Alveolenneubildung oder einer fibrillären Bindegewebseinlagerung in die Alveolenwand ganz aus, und es kommt auf der Basis von bereits durch senile Involution minderwertig gewordenen Gefäßen durch die aufgepfropften Überdehnungen zu allgemein trophischen Störungen, die ihrerseits (wieder) eine allgemeine Gewebsatrophie im Gefolge haben und zu einem bleibenden echten Emphysem führen.

Es ist also durch maximale Überdehnung der Lunge, durch Überdruck und Ausschaltung der reflektorischen Kontraktion der Thoraxmuskulatur möglich, neben einer gleichmäßigen Blähung aller Alveolarräume eine „emphysematöse" Blasenbildung durch Konfluenz, Zerreißung und Erweiterung der Lungenbläschen hervorzurufen. Dabei werden die Wandungen stark verdünnt. Ob es zu regenerativen oder degenerativen Veränderungen in Richtung eines echten Emphysems kommt, ist erst eine sekundäre Erscheinung und hängt ab von der Reaktionsfähigkeit und dem Alter des Tieres, dann aber auch von der Gewebsfestigkeit und dem Stärkegrad des Überdrucks und dessen Einwirkung auf die Gefäße. Ein Emphysem mit Substanzverlust kann durch akute Überdehnung der Lunge nicht erzeugt werden, sondern nur ein Blähungszustand; alles weitere entwickelt sich erst sekundär: eine reaktive Hypertrophie der Lungen **durch echte Neubildung** von Alveolen und Bronchioli, oder eine Regeneration plus Reparation des Gewebes durch eine verstärkte Wucherung der zelligen und fibrillären Bindegewebselemente bei spärlicher Alveolenneubildung, die sog. „Übergangsform", oder eine Gewebsatrophie und Degeneration im Sinne eines substantiellen Emphysems.

An dieser Stelle bleibt mir die angenehme Aufgabe, meinem hochverehrten Lehrer, Herrn Professor Dr. Fr. Tiemann, für die Anregung zu vorliegender Arbeit und die Förderung bei der Durchführung der Tierversuche, sowie für die liebenswürdige Übernahme des Referates meinen ergebensten Dank auszusprechen.

Becker, Führt die funktionelle Beanspruchung der Lunge beim Spielen von Blasinstrumenten zu Emphysem? Inaug.-Diss. Marburg 1911.

Beitr. z. Klin. d. L.-Tbc. Bd. 19, S. 337 (1911).

Fischer, Ist Lungenemphysem eine Folge des Spielens von Blasinstrumenten?
Münch. Med. Wo. 1902, Nr. 17, S. 702.

Bender, K. W. Über die Entwicklung der Lunge. Ztschr. f. d. ges. Ant., Abt. 1: Ztschr. f. Anat. u. Entwickl.-Gesch. Bd. 75 (1925).

Borst, M. Pathologische Histologie 1926.

Da Fano, Beitrag zur Frage der kompensator. Lungenhypertrophie. Virchows Arch. f. pathol. Anat. u. Physiol. Bd. 207 (1912).

Hellin, Die Folgen der Lungenexstirpation. Arch. f. exp. Path. u. Thorm. Bd. 55, Heft 1, 1906.

Hilber, Formativer Einfluß der Atemluft auf regenerierende Rattenlungen. Morphol. Jahrbuch 74, S. 171—220.
Experimentell erzeugte Lungengeneration. Verhandl. anatom. Gesellschaft 1934.

Hofbauer, L., Pathol. Physiologie der Atmung. Handb. d. Physiol. II. Bd. S. 336 ff. (1925).

Zur Frage der Entstehung der Lungenblähung. Dtsch. med. Wschr. 1908.

Moderne Emphysembehandlung. Wien. klin. Wschr. Nr. 13 (1912).

Zur Emphysemfrage. Berl. klin. Zschr. 1905.

Lommel, Zur Pathogenese des Lungenemphysems. Wiesbaden 1910. Verh. d. Dtsch. Kongr. f. inn. Med. 27. Kongr. S. 777.

Lang, F. J., Zit. v. Pagel und Henke. S. 155, I. Bd. S. 154 ff.

Löschcke, Störungen des Luftgehaltes. Handb. d. spez. Anat. u. Physiol. I. Bd. S. 588 ff. (1928).

Über Wechselbeziehungen zwischen Lunge und Thorax bei Emphysem. Dtsch. med. Wschr. Nr. 20 (1911).
Über das Lungenemphysem. Zentralbl. f. allg. Pathol. u. pathol. Anat. Bd. 33, S. 51 (1922).

Pretin u. Leibkind, Kann durch Glasblasen ein Lungenemphysem erzeugt werden? M. M. Wo. Nr. 6 (1904).

Pagel u. Henke, Lungentuberkulose, in Handb. d. spez. pathol. Anat. u. Histol. II. Bd. S. 154 ff. (1930).

Raither, Studien über das Emphysem. Beitr. z. Klin. d. Tuberkulose. Bd. 22, S. 137 (1912).
Inaug.-Diss. Heidelberg 1912.

Seemann, Zit. von Pagel u. Henke. Handb. d. spez. pathol. Anat. u. Histol. I. Bd. S. 154 ff.

Tendeloo, Ursachen der Lungenkrankheiten. Wiesbaden, Bergmann 1902.

Lungendehnung und Lungenemphysem. Ergebn. d. inn. Med. Bd. 6, H. 1 (1910).

Orsos, (Zit. v. Löschcke). Über das elastische Gerüst der normalen und emphysematösen Lunge. Beitr. z. pathol. Anat. u. zur allgem. Pathol. Bd. 41, H. 1 (1907).

Warnecke, Beitrag z. pathol. Anat. des künstlichen Pneumothorax. Beitr. z. klin. Tbc. Bd. 16, S. 171 (1910).

Wolff, Über Atrophie und kompensator. Hypertrophie der Lungen. Inaug.-Diss. Greifswald 1902.

Tiemann, Wachstum und Hypertrophie der Lunge von Mensch und Tier. (Verh. d. Dtsch. Ges. f. inn. Med. XLVIII. Kongr. Wiesbaden 1936.

Über die Sportlunge. M. M. W. Nr. 37, S. 1517 (1936).

Wachstum und Hypertrophie gesunder und kranker Lungen. Die Med. Welt, Nr. 48, S. 1715 (1936).

Über vegetative Steuerung und Hypertrophie der Lunge. D. Med. Welt 1936.

Lebenslauf.

Ich, Carl Herbert Müller, bin am 30. III. 1912 in Königshofen, Baden, als Sohn des Landwirts und Mühlenbesitzers Franz Müller und seiner Ehefrau Rosa, geb. Rückert, beide wohnhaft in Königshofen geboren. Ich bin deutscher Staatsangehörigkeit und katholischer Konfession.

Meine Vorbildung erhielt ich in der Volksschule zu Königshofen a. T. und im Gymnasium zu Tauberbischofsheim, wo ich am 8. III. 1932 das Zeugnis der Reife erwarb. Im Sommersemester 1932 wandte ich mich dem Studium der Medizin in Würzburg zu und bestand daselbst am 26. Juli 1934 die ärztliche Vorprüfung. Meiner 10-wöchigen Arbeitsdienstpflicht genügte ich im Frühjahr 1934. Das Studium aller klinischen Semester setzte ich im Wintersemester 1934 in München fort; zur Zeit stehe ich im Medinizischen Staatsexamen.

Bildanhang

Abb. 1.

Abb. 1 M.K. 2101. 72-fach.

Normale Tierlunge, einheitliche Alveolengröße und gleichmäßige Wandstärke, keine besonderen Verdickungen, keine Zerreissungen.



Abb. 2

Abb. 2 M.K. 80, 72-fach.

Lunge unter dem Einfluß des Überdrucks: allgemeiner Blähungszustand der Alveolen, teils einfache Überdehnung, teils mit destruktiven Veränderungen im Sinne eines Emphysems.

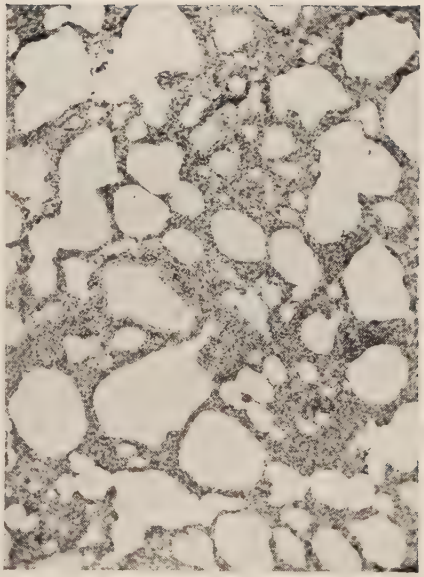

Abb. 3.

Abb. 3 M.K. 100, 72-fach; nach 4 Tagen.

Anfangs fleckförmige, später sich diffus ausbreitende Verdickungen aus jungem zellreichem Gewebe. Kleinerwerden der emphysematös geblähten Alveolarräume, Auftreten von „Auflockerungen", kleinen Lichtungen und Hohlräumen in steigender Größenordnung.

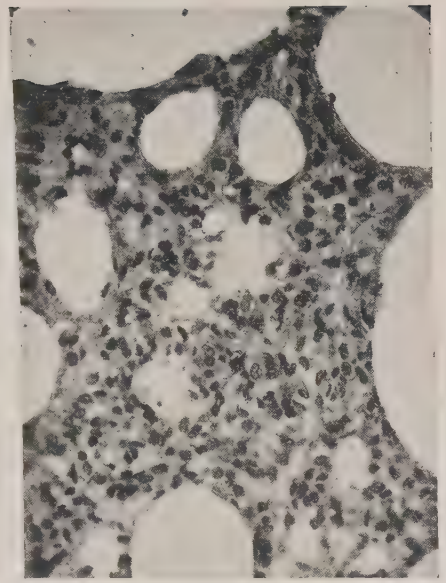

Abb. 4.

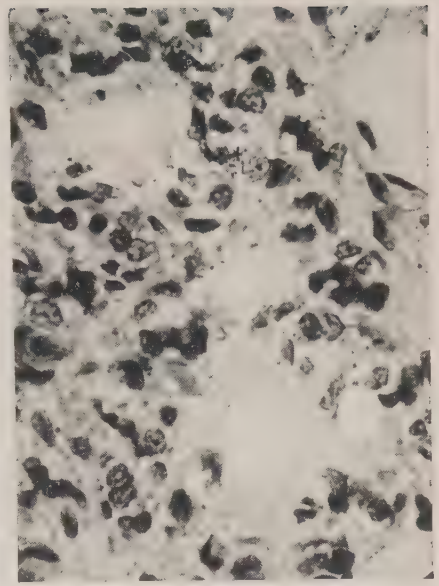

Abb. 4a.

Abb. 4, 4a. M.K. 100, 360-fach u. 810-fach, nach 4 Tagen.

Hohlraumbildung in den proliferierten zellreichen Gewebsverdickungen; große protoplasmareiche Zellen mit verschieden starker Kernfärbung; die schwächer gefärbten Zellen zeigen häufig bläschenförmige Aufhellungen und Zerfallserscheinungen, andere wieder körnige Einlagerungen. An Stellen beginnender Alveolenneubildung verblaßt das Gewebe, Zelle und Kern werden unscharf, die Strukturzeichnung wird verschwommen. Das Gewebe lockert sich dabei mehr und mehr auf und zerfällt, von Zelle und Grundsubstanz sind dann nur noch wenige körnige Reste inmitten oder am Rande einer kleinen unscharf begrenzten Lichtung übriggeblieben. Schließlich verschwinden auch diese Zerfallsreste, die Ränder der Lichtung glätten sich: die junge Alveole ist im Wesentlichen fertig. Faserige Elemente fehlen in diesem Stadium noch vollkommen.



Abb. 5.

Abb. 5. M.K. 187, 72-fach; nach 7 Tagen.

Von abnorm weiten und zerrissenen Alveolarräumen ist nichts mehr zu sehen, die anfänglich massiven Gewebsverdickungen sind durch die neuentstandenen kleinen Lichtungen und Hohlräume vollkommen aufgelöst. Die Zahl der neugebildeten Alveolen ist außerordentlich vermehrt, ihre Größe liegt weit unter der Norm. Die gesamte Gewebsstruktur ist sehr zart und erinnert an Bilder einer Kinderlunge der ersten Lebenstage. An einer Hypertrophie kann nicht gezweifelt werden.



Abb. 6.

Abb. 6. M.K. 173, 72-fach; nach 16 Tagen.

Alveolarwandungen z. T. noch verdickt, von zahlreichen Lichtungen und kleinen Hohlräumen unterbrochen; z. T. ist bereits ein annähernd normales Alveolargewebe mit gleicher Alveolengröße und Wandstärke entstanden, aber noch ohne stärkeres Hervortreten der elastisch-fibrösen Elemente, Gesamtzahl der Alveolen noch vermehrt.

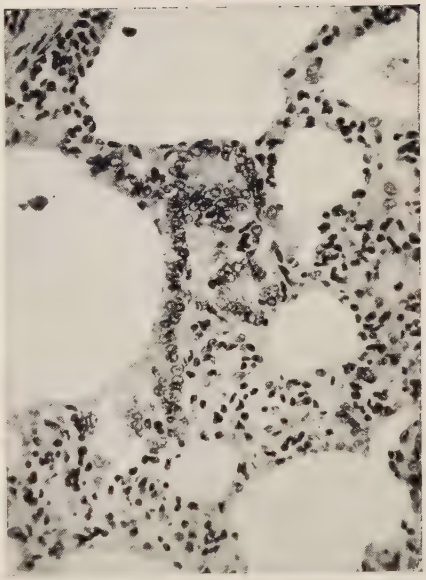

Abb. 7.

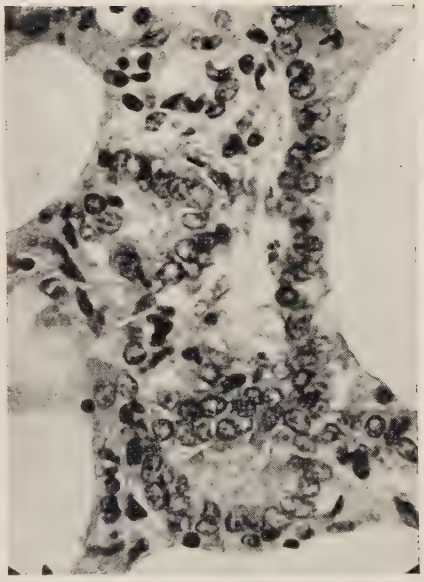

Abb. 8.

Abb. 7, 8. M.K. 172, 360-fach u. 810-fach; nach 19 Tagen.

Eigenartige ring- und girlandenförmige einschichtige Anordnungen von wuchernden, zylindrisch-kubischen Epithelzellen, welche jeweils einen weniger stark gefärbten zellarmen Gewebsbezirk umschließen; ihre letzte Bedeutung ist noch ungenügend geklärt, vielleicht stellen sie Querschnitte der Endknospen der aussprossenden jungen Bronchioli dar (vgl. Abb. 12, 13).

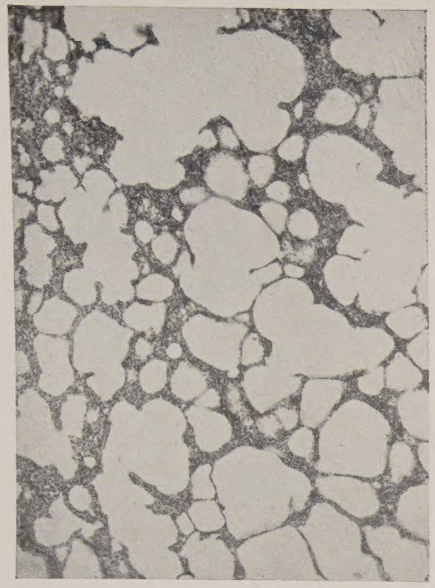

Abb. 9.

Abb. 9, M.K. 90, 72-fach; nach 13 Tagen.

„Übergangsform": Stark überdehnte Alveolarräume, mäßige Alveolenneubildung, gekennzeichnet durch fleckförmige Aufhellung und kleine runde Alveolen inmitten der zellreichen Gewebsverdikkung. Dabei ist die Wandverdickung, wie die starke Vergrößerung zeigt, zu einem nicht geringen Teil durch Wucherung der Bindegewebszellen und ihrer faserigen Produkte, ferner durch vermehrte Einlagerung von elastischen Fasern und glatten Muskelzellen mitbedingt.

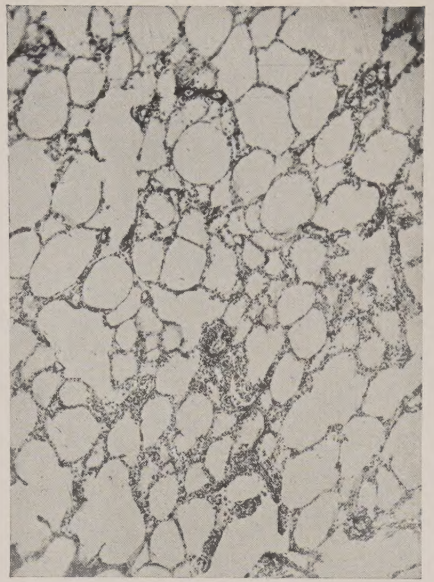

Abb. 10.

Abb. 10, M.K. 248, 72-fach; nach 14 Tagen. (Übergangsform).

Fortgeschritteneres Stadium der Alveolenneubildung; die Alveolengröße liegt jedoch im allgemeinen immer noch über dem Durchschnitt. Verdickungen und reaktive Zellvermehrungen sind gegenüber Vergleichsbildern sehr mäßig; stärkeres Hervortreten der fibrösen Elemente.

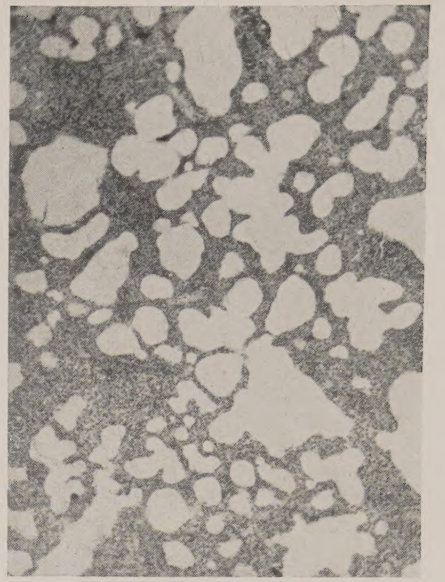

Abb. 11.

Abb. 11, M.K. 2105, 72-fach; nach 34 Tagen (Übergangsform).

Abnorm große Lufträume von ausgedehnten, sehr zellreichen Wandverdikkungen umschlossen; kleine runde neugebildete Alveolen sind spärlich vorhanden. Die diffusen Verdickungen sind ursächlich, wie die entsprechenden Vergrößerungen beweisen, fast ausschließlich durch die starke Vermehrung der Fibroblasten, der Elastika und glatten Muskulatur bedingt.

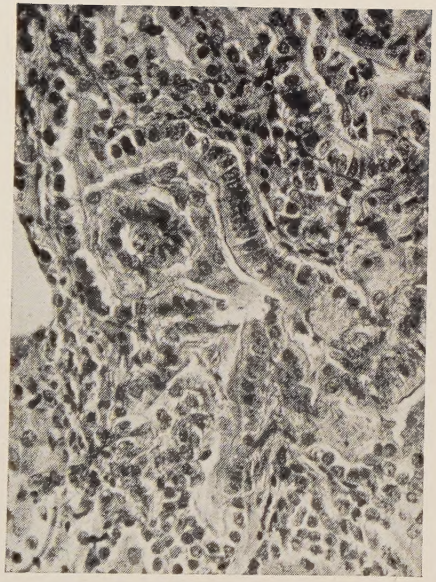

Abb. 12.

Abb. 13.

Abb. 12, 13, M.K. 2105, 360-fach und 810-fach; (Übergangsform).

Einschichtige Reihenanordnungen zylindrisch-kubischer Epithelzellen, mit manchmal eigenartig drüsigem Bau (vgl. Abb. 7, 8).

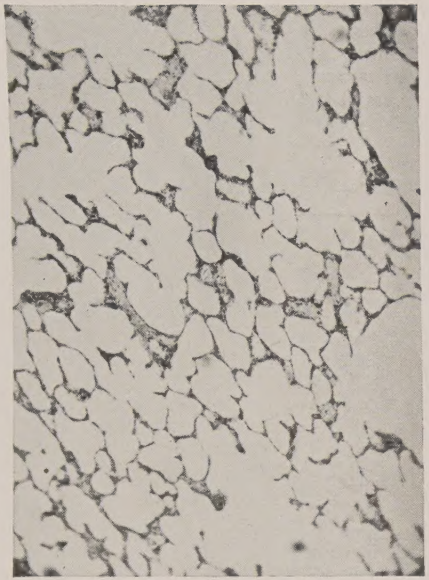

Abb. 14.

Abb. 14, M.K. 188, 72-fach; nach 8 Tagen.

Der Gewebscharakter wird vollkommen von dem abnorm weiten und unregelmäßig begrenzten Hohlräumen bestimmt; überall noch die Zeichen der stattgehabten Überdehnung. Das Dikkenwachstum der Alveolenwandung steht noch in den ersten Anfängen und ist herdförmig beschränkt.

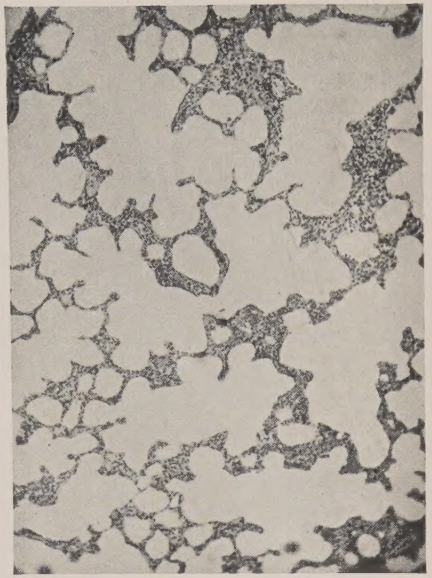

Abb. 15.

Abb. 15, M.K. 2103, 72-fach; nach 11 Tagen.

Emphysematös geblähte Lufträume; herd- und bandförmige Verdickungen und Zellwucherungen, unterbrochen von nur wenigen Aufhellungen und kleinen Alveolen sind nur teilweise Anzeichen von Alveolenneubildung; denn die starke Vergrößerung zeigt, daß der Kernreichtum im Wesentlichen durch Fibroblastenwucherung bedingt ist.

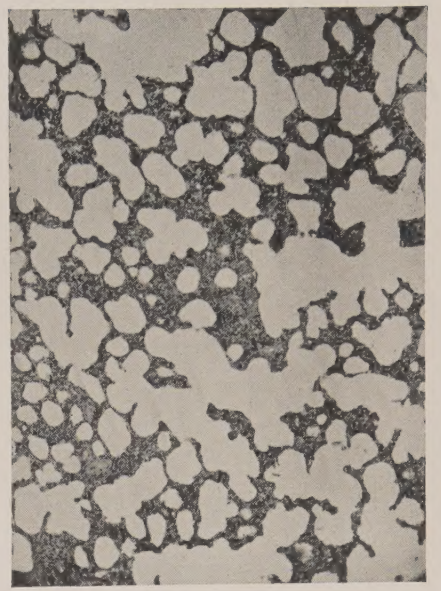

Abb. 16.

Abb. 16, M.K. 2106, 72-fach; nach 90 Tagen.

Alveolenneubildung sehr mäßig. Reste des Blähungsstadium immer noch sichtbar. Die Verdickung der Wandungen hat ihre Ursache in einer starken Vermehrung der elastisch-fibrösen Gewebsanteile.

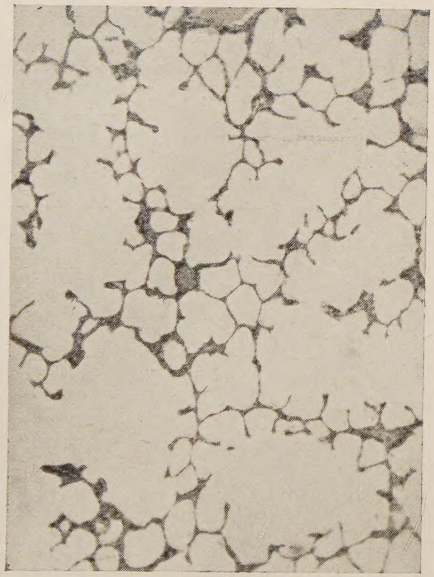

Abb. 17.

Abb. 17, M.K. 183, 72-fach; nach 27 Tagen.

Der künstlich gesetzte Blähungszustand noch vollkommen erhalten, keine Ansätze einer Alveolenneubildung. Die sehr mäßigen Verdickungen beruhen auf einer geringen reaktiven Bindegewebsinduration.

Abb. 18.

Abb. 18, M.K. 2104, 72-fach; nach 12 Tagen.

Weder Alveolenneubildungen, noch reaktive Bindegewebseinlagerungen in den Wandungen. Atrophie und Degeneration aller Gewebselemente sind die Kennzeichen dieses echten substantiellen Emphysems.